



**Opracowanie:**

***Dr n.med. Bogdan Bakalarek  
specjalista ortopeda - traumatolog  
kontakt na [www.ortopeda.biz.pl](http://www.ortopeda.biz.pl)***

Opracowanie zawiera opis przebiegu operacji wraz ze zdjęciami śródoperacyjnymi. Zawarte obrazy mogą być źle tolerowane przez osoby wrażliwe. Jeśli nie jesteście Państwo pewni swojej reakcji, proszę nie przeglądać tego opracowania. Opis operacji powstał w oparciu o konkretny przypadek leczonego chorego i mimo pogładowego celu opracowania przebieg operacji i wskazania do jej przeprowadzenia w przypadkach innych chorych mogą się różnić.

## **Resekcja garbu kręgowego w rozszczepach kręgosłupa**

### **(in. kifektomia w myelomeningocoele)**

Operacja stosowana jest w korekcji skrajnej kifozy lędźwiowej lub piersiowo-lędźwiowej u dzieci z porażeniem kończyn dolnych. Ma na celu umożliwienie dziecku prostego siedzenia, uwolnienie z ucisku płuc i narządów brzucha, likwidację przewlekłych odleżyn na szczycie garbu.

### **Obraz kliniczny i radiologiczny:**

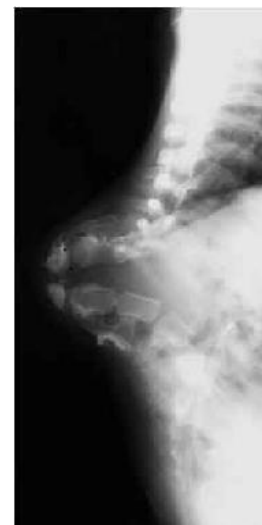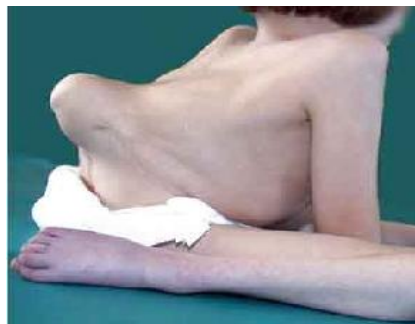Porażenie wiotkie kończyn dolnych wskutek rozszczepowej wady wrodzonej kręgosłupa i rdzenia (myelomeningocoele) na poziomie dolnym piersiowym i lędźwiowym.

Garb kręgowy powoduje zapadnięcie się tułowia, pozycję oparcia klatki o miednicę. Scieńczała i niedokrwiona skóra na szczycie garbu podatna na nawracające odleżyny. Towarzyszy temu niedorozwój masy ciała wynikający z ucisku na narządy jamy brzusznej i klatki.

Widoczny na rtg i zdjęciu garb kręgowy.

Kifoza lędźwiowa 180 stopni.

Dziecko siedzi dosłownie na klatce



### Wskazania do przeprowadzenia operacji:

- ostry garb kręgowy w odcinku lędźwiowym lub dolnym piersiowym u dzieci porażonych powodujący deformację kifotyczną tułowia

### Cel zabiegu:

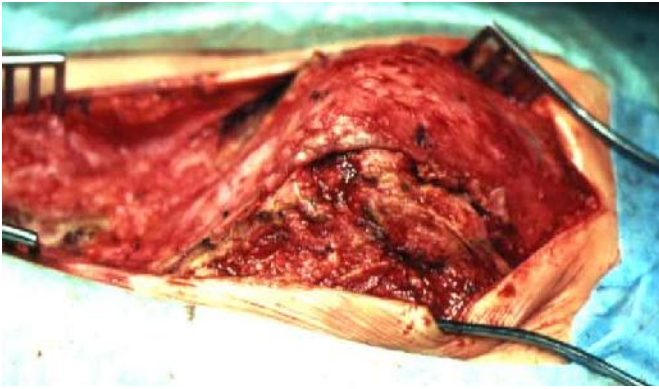- resekcja garbu mająca stworzyć w jego miejscu nadmiar dobrze ukrwionej skóry
- korekcja kifozy i stabilizacja umożliwiająca uzyskanie prawidłowej sylwetki siedzącej a zarazem dalszy wzrost kręgosłupa
- umożliwienie lepszego rozwoju dziecka poprzez zniesienie ucisku na jamę brzuszną i płuca
- likwidacja niegojącej się odleżyny

### Uwagi:

- najlepszym okresem do przeprowadzenia tej operacji jest wiek do 10 r.ż. W późniejszym wieku cały tułów staje się sztywny co powoduje trudności z uzyskaniem dobrej korekcji tułowia mimo resekcji garbu
- należy usunąć dostatecznie dużo kręgów aby przy korekcji kifozy nie naciągnąć pni naczyniowych biegnących po cięciwie deformacji
- klasyczne metody stabilizacji tylnej nie mają tu zastosowania z uwagi na brak łuków w miejscu rozszczepu. Z tego powodu pręty korygujące fiksuje się u góry w odcinku piersiowym za pomocą drutów lub linek przeprowadzanych po ocalałych łukami, lub też specjalnymi guzikami do żeber. U dołu są one osadzone przez otwory w kości krzyżowej do miednicy
- aby kręgosłup mógł dalej rosnąć nie wykonuje się spondylodezy na całej długości a jedynie w miejscu górnej fiksacji prętów. W miejscu przeprowadzonej kifektomii dochodzi do samoistnego zrostu między trzonami

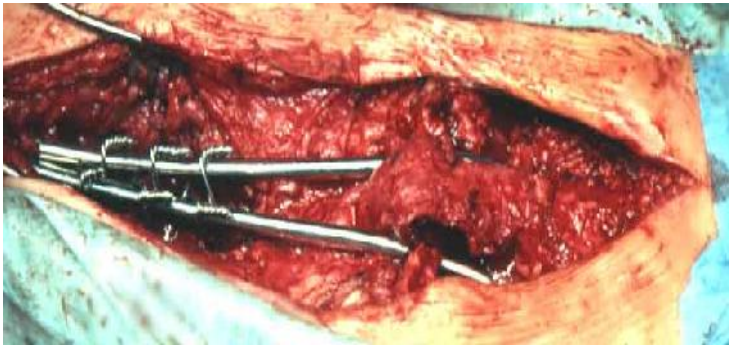
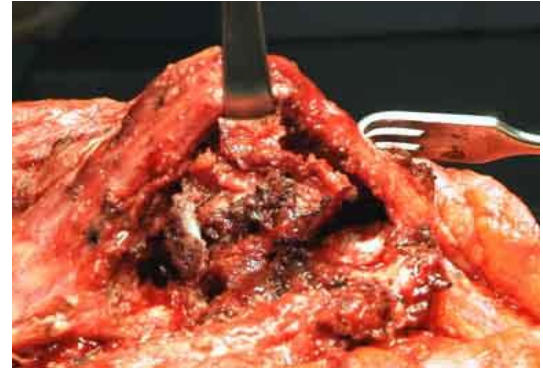Dowiedz się o innych deformacjach wrodzonych kręgosłupa





Worek oponowy i garb kręgowy po odpreparowaniu

Stan po usunięciu trzonów worek uniesiony do góry



Korekcja i stabilizacja prętami. Między nimi widoczny nadmiar worka oponowego

Sylwetka pacjentki po operacji i kontrolne rtg

