



Opracowanie:

***Dr n.med. Bogdan Bakalarek
specjalista ortopeda - traumatolog
kontakt na www.ortopeda.biz.pl***

Opracowanie zawiera opis przebiegu operacji wraz ze zdjęciami śródoperacyjnymi. Zawarte obrazy mogą być źle tolerowane przez osoby wrażliwe. Jeśli nie jesteście Państwo pewni swojej reakcji, proszę nie przeglądać tego opracowania. Opis operacji powstał w oparciu o konkretny przypadek leczonego chorego i mimo pogładowego celu opracowania przebieg operacji i wskazania do jej przeprowadzenia w przypadkach innych chorych mogą się różnić.

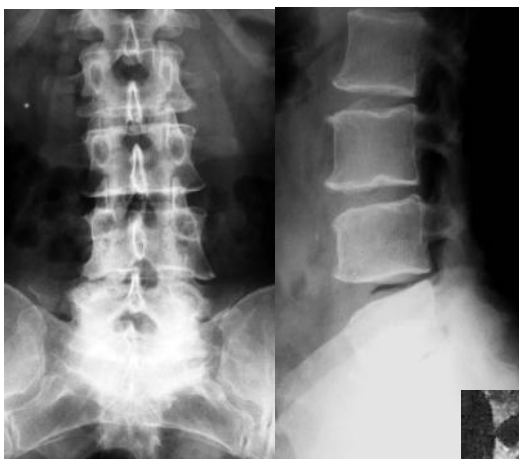Operacja wąskiego kanału zwyrodnieniowego

(laminektomia ze stabilizacją)

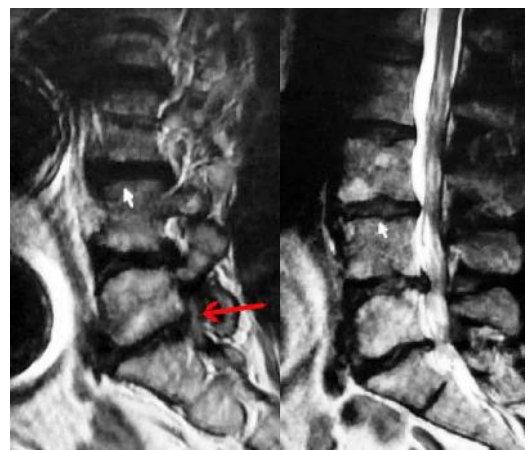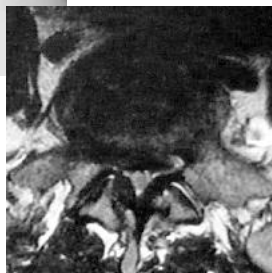Zabieg laminektomii ma na celu poszerzenie zwężonego kanału kręgowego. Może być to operacja samodzielna, lub łączona ze stabilizacją kręgosłupa. Stabilizację przeprowadza się, gdy w trakcie operacji istnieje konieczność usunięcia stawów kręgosłupa, celem zabezpieczenia przed dalszym postępowaniem zmian zwyrodnieniowych i w dużych bólach kręgosłupa.

Obraz kliniczny i radiologiczny:

Chora z wieloletnimi bólami kręgosłupa lędźwiowego i nawracającymi rwami kulszowymi obustronnymi z powodu wąskiego kanału zwyrodnieniowego, objawy chromania neurogennego.



Dyskopatia L4-5-S1 zwyrodnieniowa, stenoza zachyłkowa L5-S1 (zaznaczona strzałką i stenoza centralna L4-5 na MR w projekcji poprzecznej



Wskazania do przeprowadzenia operacji:

- stenoza kanału kręgowego wywołująca objawy neurologiczne - rwę kulszową i chromanie neurogenne (słabnięcie kończyn w trakcie chodzenia)

Cel zabiegu:

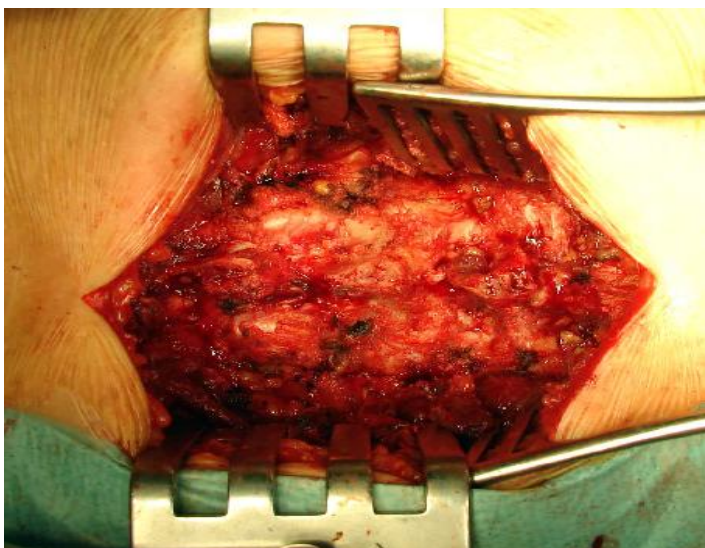
- poszerzenie kanału centralnego przez laminektomię
- poszerzenie zwężonych zachyłków korzeniowych
- stabilizacja mająca na celu zabezpieczenie przed dalszym rozwojem zwyrodnienia i likwidację bólu kręgosłupa

Uwagi

- laminektomię wykonuje się najczęściej samodzielnie, gdyż podstawowym objawem skłaniającym chorego do poddania się operacji jest ból korzeniowy i chromanie neurogenne. Jej zakres jest uwarunkowany rozległością stenozy w obrazie MR lub CT
- zbyt szeroko wykonana laminektomia z usunięciem stawów po kilku miesiącach lub latach w części przypadków doprowadzi do powstania niestabilnego kręgosłupa (kręgozmyków, tyłozmyków, podwichnięć rotacyjnych)
- stabilizacja kręgosłupa jest elementem rozszerzającym zakres operacji, ale jest konieczna w przypadkach, gdzie jest wykonywana szeroka laminektomia połączona z usunięciem stawów kręgosłupa
- stabilizację wykonuje się też jako element dodatkowy w celu likwidacji bólów zwyrodnieniowych o charakterze lumbalii mających swe źródło w zwyrodniałych stawach kręgosłupa, jak też element zapobiegający nawrotom stenozy zachyłkowej wskutek postępu zwyrodnienia

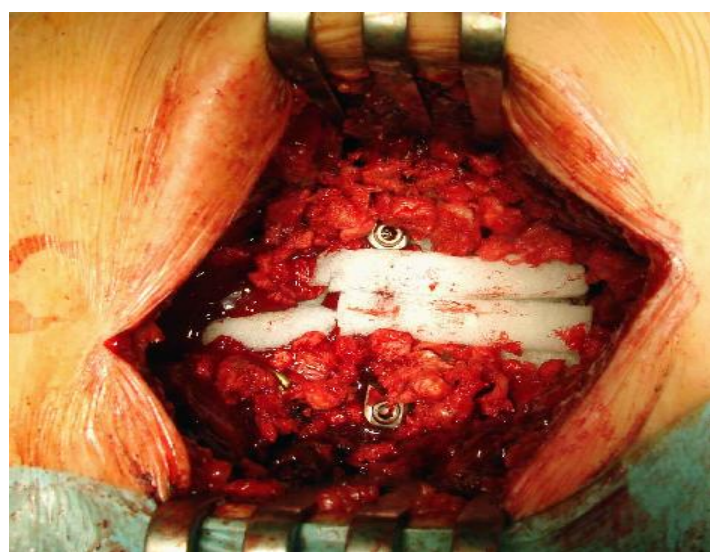
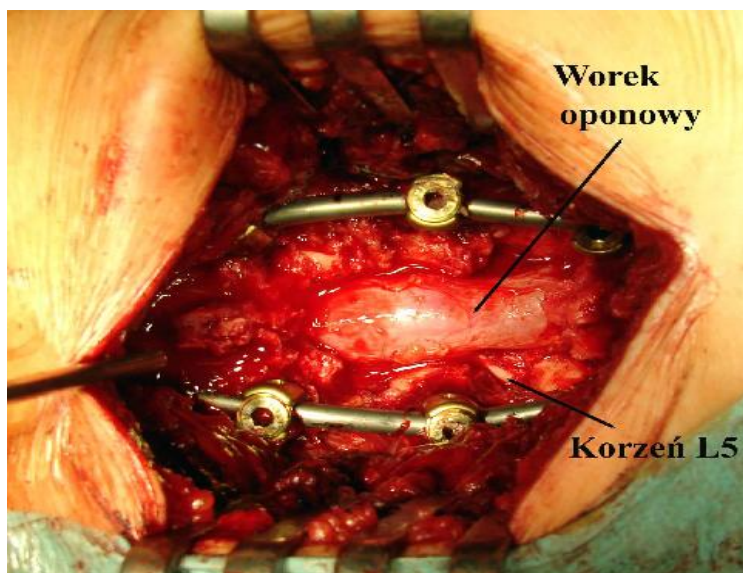
O operacji wąskiego kanału szyjnego – laminoplastyce i innych operacjach kręgosłupa czytaj w:



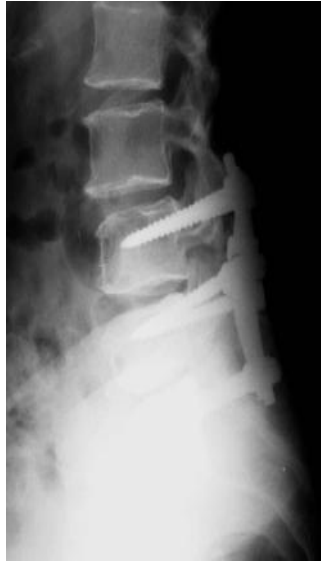
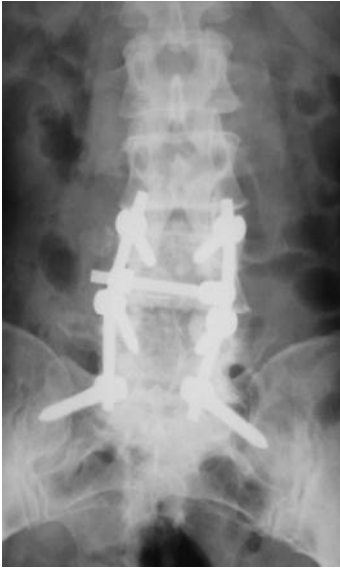
Odsłonięcie łuków L4-5-S1 i przygotowanie do implantacji śrub transpedikularnych w L4, L5 i S1

Po implantacji śrub usunięto stawy celem mobilizacji kręgosłupa i wykonano dystrakcję celem rozszerzenia otworów międzykręgowych i napięcia wpuklających się zwyrodniałych dysków. Następnie zdjęto łuk L4 i L5 poszerzając zwężony kanał kręgowy i zachyłki korzeniowe.



Założenie poprzeczki dla uzyskania układu ramowego wzmacniającego stabilność zespolenia.
Obłożenie worka materiałem hemostatycznym (spongostan) i obłożenie łuków przeszczepami celem uzyskania zrostu kostnego



Obraz rtg po zabiegu operacyjnym.
Instrumentarium zabezpiecza kręgosłup przed wtórnym „osiadaniem”,
powstawaniem restenozy w obrębie
otworów międzykręgowych i rozwojem
niestabilności (kręgozmyku, tyłozmyku).
Usunięcie stawów ze stabilizacją znosi lub
przynajmniej zmniejsza ból o charakterze
lumbalgii.

Dowiedz się o zwyrodnieniu kręgosłupa i sposobach leczenia w:

